

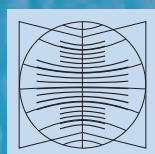
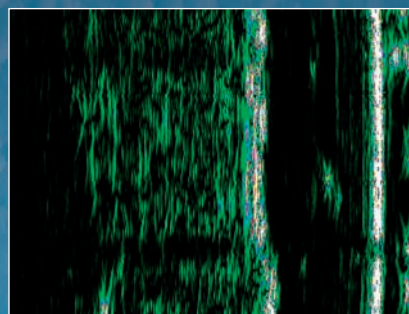
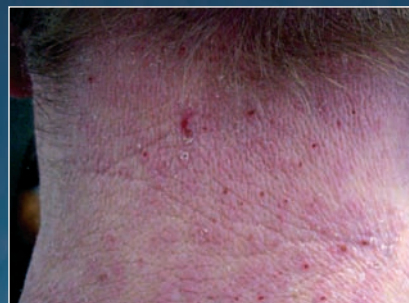---

# КЛИНИЧЕСКАЯ ДЕРМАТОЛОГИЯ И ВЕНЕРОЛОГИЯ

---

2'2010

- Приобретенный реактивный перфорирующий дерматоз
- Особенности течения псориаза при хроническом описторхозе
- Сезонные влияния на биофизические свойства кожи лица и губ
- Болезнь Ослера—Рандю
- Диагностика сифилитической аневризмы аорты
- Современная антипаразитарная терапия педикулеза



МедиаСфера

# Метронидазол в наружном лечении розацеа

А.В. МОЛОЧКОВ<sup>1</sup>, Г.В. ОВСЯННИКОВА

МОНИКИ им. М.Ф. Владимирского, Москва

## Metronidazole in the treatment of rosacea

A.V. MOLOCHKOV, G.V. OVSYANNIKOVA

M.F. Vladimirovsky Moscow Regional Research Clinical Institute

*Ключевые слова:* розацеа, этиология, патогенез, клинические особенности, лечение, розамет.

*Key words:* rosacea, aetiology, pathogenesis, clinical features, treatment, rosamet.

Розацеа (*acne rosacea*) — хроническое, рецидивирующее заболевание, полиэтиологической природы, характеризующееся стадийным течением. Это распространенное заболевание, наиболее часто встречающееся у женщин в возрасте 40—60 лет, составляет по разным данным 3—5% от всех дерматозов [1, 2].

**Этиология.** Ведущую роль в этиологии розацеа играет ангионевроз кожи лица, фоном для которого служит генетически обусловленное расположение терминальных сосудов, I и II фототипы кожи (по Фитцпатрику) и повышенная сосудистая реактивность [1, 3, 4]. Психоэмоциональные факторы способствуют снижению выработки эндорфинов и нарушению работы каликреин-кининовой системы, регулирующей тонус сосудов. Особое значение придается внешним провоцирующим факторам, способствующим рефлекторному расширению кровеносных сосудов кожи лица. К ним относится употребление горячих напитков, кофе, алкоголя, острой и пряной пищи [4]. На тонус сосудов влияют также экзогенные факторы: тепловые процедуры, инсоляция, холодный ветер. В последнее время была установлена роль фактора роста сосудистого эндотелия (VEGF) [5]. Под воздействием провоспалительных цитокинов кератиноциты синтезируют VEGF, усиливаются проницаемость и вазодилатация, что приводит к развитию стойкой эритемы, чувству жжения, покалывания и зуда.

Розацеа часто ассоциируется с гастритом, при котором выявляется *Helicobacter pylori*. Эти бактерии индуцируют выработку вазоактивных пептидов или высвобождают токсины, способствующие возникновению реакции приливов (J.V. Hirschmann, 2000).

Нередко розацеа сопутствует демодекоз. Возбудителем демодекоза является клещ *Demodex folliculo-*

*rum*. Клещ оказывает раздражающее действие на эпителий фолликулов, проникает в дерму и вызывает воспаление кожи [5]. Ранее клещ считался сапрофитом сальных желез, однако, учитывая его способность вызывать воспалительную реакцию (выраженность последней зависит от типа иммунного ответа пациента), *D. folliculorum* стали рассматривать в качестве облигатного паразита [3].

**Клиническая картина.** Обычно при розацеа высыпания локализуются на коже лица, преимущественно на коже щек, носа, лба и подбородка, иногда в зоне декольте.

В настоящее время в нашей стране, как и в США и Европе принята следующая классификация [4]:

Стадия I. Эритематозно-телеангиэктатическая.

Стадия II. Папуло-пустулезная.

Стадия III. Пустулезно-узловатая.

Особые формы розацеа:

— стероидная,

— гранулематозная или люпоидная,

— грамотрицательная,

— конглобатная,

— фульминантная,

— болезнь Морбигана (розацеа с солидным персистирующим отеком),

— офтальморозацеа,

— ринофима.

Для стадии I характерна преходящая, а затем стойкая эритема в центральной части лица с наличием телеангиэктазий. Заболевание начинается с возникновения так называемой эритемы стыда в ответ на провоцирующие факторы (алкогольные напитки, горячую пищу, солнечное излучение, стрессы, тепловые процедуры, физические нагрузки).

Стадия II отличается наличием папул и пустул на фоне стойкой эритемы в центральной части ли-

ца. Чаще они локализуются в области кожи щек, лба, подбородка, иногда над верхней губой. На их поверхности отмечается незначительное шелушение, гнойно-геморрагические корочки. Субъективно больных беспокоят жжение, зуд, при остром течении заболевания возникает выраженная отечность.

Стадия III характеризуется стойкой эритемой, множественными телеангиэктазиями, папулами, пустулами и отечными узлами. Крупные папулезные элементы на этой стадии за счет группировки образуют бляшки.

**Диагностика.** В большинстве случаев не вызывает трудностей. Характерные симптомы стойкой эритемы в области лица, телеангиэктазий, папул и пустул, а порой и ринофимы, позволяют правильно диагностировать дерматоз.

Различают следующие диагностические признаки розацеа.

Основные (один или более):

- преходящая эритема;
- стойкая эритема;
- папулы и пустулы;
- телеангиэктазии.

Второстепенные (один или более):

- жжение или болезненность кожи;
- бляшки;
- сухость кожи;
- отек;
- офтальморозацеа;
- экстрафациальная розацеа;
- фиматозные изменения.

**Лечение.** Необходим комплексный подход исходя из всех звеньев этиологии и патогенеза с учетом стадии заболевания. Применяют антибиотики, метронидазол, ангиопротекторы, антигистаминные, седативные средства. Из наружных средств используют метронидазол, азелаиновую кислоту, антибиотики, бензоилпероксид, пимекролимус. Из физиотерапевтических процедур назначают лазертерапию, микротоковую терапию, импульсный свет высокой интенсивности.

В отделении дерматовенерологии и дерматоонкологии МОНИКИ им. М.Ф. Владимирского под нашим наблюдением находился 51 пациент с диагнозом розацеа. Среди больных было 42 женщины и 9 мужчин в возрасте от 22 до 66 лет. Большинство пациентов были с давностью заболевания от 1 года до 5 лет, с диагнозом розацеа в эритематозно-телеангиэктатической (13—25,5%) и папуло-пустулезной (38—74,5%) стадии.

Для оценки тяжести поражения и эффективности терапии заболевания мы использовали метод, предложенный J. Wilkin и соавт., который основан на учете типичных признаков заболевания. Высыпания и признаки при розацеа подсчитываются и оцениваются вместе по 4-балльной шкале. Макси-

мальная оценка, указывающая на тяжелое течение розацеа, составляет 21 балл, минимальная — 1 балл.

Всем больным была разъяснена необходимость соблюдения щадящего режима и диеты, а именно: исключить крепкие алкогольные напитки, красное вино, горячие напитки, кофе, пряности, острое, жареное, соленое. Ограничить прием горячей ванны, посещения бани, сауны, избегать длительного воздействия прямых солнечных лучей (необходимо пользоваться фотопротекторами), обратить внимание на устранение проблем с желудочно-кишечным трактом. Избегать стрессов, хронического нервного напряжения, перепадов температур, ветреной погоды. Для лечения больных использовали препараты, регулирующие состояние вегетативной нервной системы, улучшающие сосудистый тонус, седативные препараты, тиберал (500 мг 2 раза в день в течение 10 дней). По показаниям назначали энтеросорбенты. Местно использовали примочки или кремы в зависимости от стадии заболевания. Всем больным назначали крем *розамет* (1% крем метронидазола) 2 раза в день в течение месяца с рекомендацией продолжить наружное лечение после выписки еще 1—2 мес [6].

Лечение переносилось без побочных явлений. Эффективность лечения оценивали через 14 дней, 1, 2 и 3 мес. В первые 2 нед лечения пациенты отметили снижение выраженности воспалительных явлений в виде уменьшения и побледнения эритемы, купировался зуд и жжение.

Клиническую оценку эффективности лечения проводили с учетом подсчета баллов по методу В.П. Адаскевича. При оценке состояния через 3 мес у 8 пациентов с эритематозно-телеангиэктатической и у 24 пациентов с папуло-пустулезной стадией розацеа произошел регресс эритемы, чувства зуда и жжения, что оценивалось нами как клиническое выздоровление, а клиническое улучшение отмечалось у 4 пациенток с эритематозно-телеангиэктатической стадией и у 13 с папуло-пустулезной (см. таблицу).

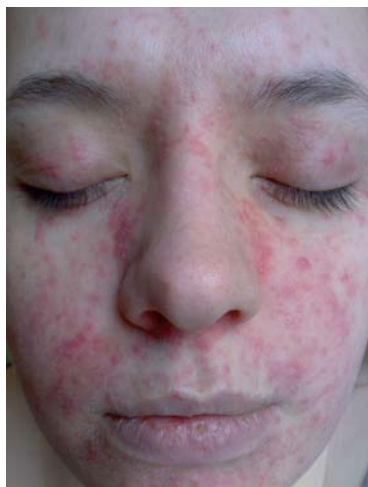Таким образом, полученные результаты свидетельствуют о достаточной клинической эффективности предложенной схемы терапии розацеа с применением в качестве препарата для наружной терапии крема *розамет*.

**Клинический пример.**

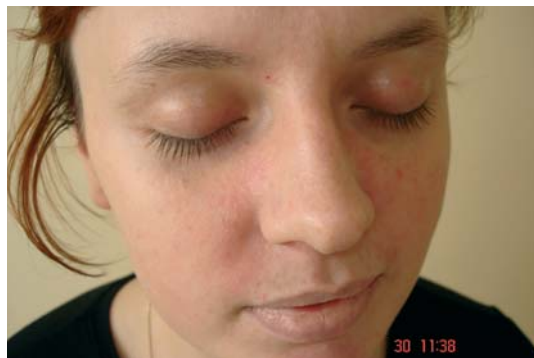Больная В., 26 лет, менеджер, поступила в отделение дерматовенерологии и дерматоонкологии МОНИКИ с жалобами на высыпания на коже лица, шеи, груди. Зуд и жжение в местах высыпаний. Считает себя больной в течение 2 лет, когда появились розовые пятна на коже щек, начало заболевания связывает с эмоциональным стрессом. Отмечает ухудшение состояния после приема острой пищи. Самостоятельно не лечилась. Обратилась к дерматологу по месту жительства, где был поставлен диагноз розацеа. Пациентке рекомендованы гастроскопия,

## Результат лечения больных розацеа

Диагноз	Эффективность лечения			Всего пациентов
	Клиническое выздоровление	Клиническое улучшение	Отсутствие динамики	
Эритематозно-телеангиэктатическая стадия	8 (15,7%)	4 (7,8%)	1 (2,0%)	13
Папуло-пустулезная стадия	24 (47,0%)	13 (25,5%)	1 (2,0%)	38



а



б

### Папуло-пустулезная стадия розацеа у больной В.

а — до лечения; б — после лечения.

наружное лечение: гентамициновая мазь, кортикостероидная мазь с хорошим эффектом. После отмены кортикостероидной мази отметила резкое обострение, высыпания распространились на кожу подбородка и шеи. Самостоятельно применяла на-

ружно мометазон в течение 4 мес, высыпания распространились на кожу щек, век, присоединились зуд и жжение. Отметила выраженное обострение течения кожного процесса после отмены кортикостероидной мази. При эзофагогастродуоденоскопии выявлена *H. pylori*.

Местно: распространенный, подостровоспалительный, симметричный процесс, локализован на коже лица, шеи, груди. Представлен папулами розового цвета с четкими границами, размером от 0,1 до 0,3 см, местами сгруппированными, с незначительным шелушением на поверхности на фоне эритемы ярко-розового цвета. Субъективно беспокоят зуд и жжение в местах высыпаний (см. рисунок, а).

Общеклинические анализы крови и мочи, биохимический анализ сыворотки крови без отклонений от нормы.

Анализ кала на дисбактериоз: кишечные палочки *E. coli*  $2 \cdot 10^8$ , остальные показатели в пределах нормы.

Исследование на демодекс с кожи лица и ресниц: обнаружен с кожи лица.

Проведено лечение: 10 мл 10% раствора глюконата кальция внутримышечно, на курс 10 инъекций; глицин 5 таблеток 2 раза в день; рекицен РД 1 ст. л. 3 раза в день; беллатаминал 1 таблетка 3 раза в сутки; диазолин 1 драже 2 раза в сутки; лоратадин 1 таблетка 2 раза в сутки; амоксициллин 1000 мг 2 раза в сутки в течение 10 дней, кларитромицин 500 мг 2 раза в сутки в течение 10 дней; омез 20 мг на ночь; бифидум жидкий; тиберал 500 мг 2 раза в сутки в течение 10 дней; нистатин 500 тыс ЕД 4 раза в сутки в течение 6 дней; дюспаталин 1 капсула 3 раза в сутки; линекс 1 капсула 4 раза в сутки; спрегаль 5 дней, наружно крем *розамет*.

На фоне лечения отмечены улучшение течения кожного процесса, уменьшилась гиперемия, инфильтрация, папул нет, новых высыпаний нет (см. рисунок, б).


## ЛИТЕРАТУРА

1. *Адаскевич В.П.* Акне вульгарные и розовые. М 2003.
2. *Самцов А.В.* Акне и акнеформные дерматозы. М 2009.
3. *Гущина Н.С., Корчевая Т.А.* Акне, розацеа, демодекоз — дифференциальный диагноз. *Les Nouvelles Esthétiques* 2005; 4: 24—31.
4. Акне и розацеа. Под ред. Н.Н. Потекаева М 2007.
5. *Frank S. et al.* Regulation of VEGF expression in cultured keratinocytes. Implications for normal and impaired wound healing. *J Biol Chem* 1995; 270: 12607—12613.
6. *Давыдова И.Б., Дмитриева М.А.* Опыт применения 1% крема метронидазола (розамет) при заболеваниях кожи лица. *Клин дерматол венерол* 2006; 1: 56—59.




# РОЗАМЕТ

...проверенный поколениями...



**метронидазол**

...в новой форме...



**крем 1%**

## ПОКАЗАНИЯ К ПРИМЕНЕНИЮ

### ДЕРМАТОЛОГИЯ

Воспалительные папулы, пустулы, эритема при:

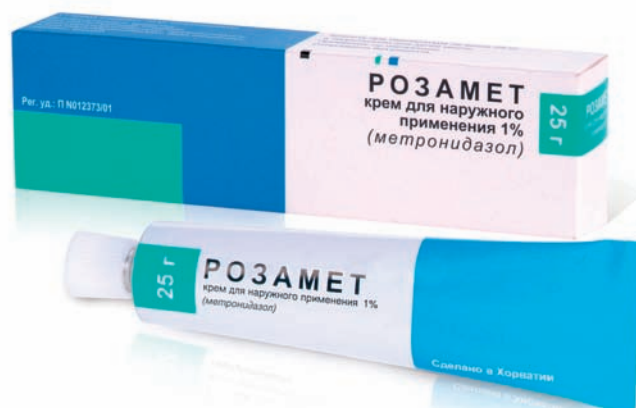- розацеа (acne rosacea)
- вульгарных угрях (acne vulgaris)

### ВЕНЕРОЛОГИЯ

- Баланопостит
- Вульвовагинит

### СХЕМА НАЗНАЧЕНИЯ

2 раза в день в течение 1–2 месяцев



119330 Москва, Ломоносовский пр-т, 38, офис 30  
Тел./факс: (495) 970-18-82, 926-50-22  
[www.jadran.ru](http://www.jadran.ru) e-mail: [jadran@jgl.ru](mailto:jadran@jgl.ru)